Aus dem
Pathologischen Institut der Universität Breslau.
(Leiter: Prof. Dr. Henke.)

Beitrag zur Analyse der „Verkalkten Epitheliome“ der Haut.

Inaugural-Dissertation

zur Erlangung der Doktorwürde in der Medizin und Chirurgie der Hohen Medizinischen Fakultät der Schlesischen Friedrich-Wilhelms-Universität zu Breslau

vorgelegt von

Franz Jupe
approb. Arzt.

Breslau 1928

»Quader« Druckerei und Verlagsanstalt GmbH., Breslau I, Herrenstraße Nr. 19

Gedruckt
mit Genehmigung der medizinischen Fakultät
der Universität Breslau.
Berichterstatter: Professor Dr. Henke.

R. UNIV.
BIBLIOTHEEK
LEIDEN

Beitrag zur Analyse der „Verkalkten Epitheliome" der Haut.

Unter den Tumoren der Haut nehmen die verkalkten Epitheliome hinsichtlich ihrer Histogenese und Klassifizierung eine noch ziemlich unklare Stellung ein. Was die Literatur dieser Neubildungen anbetrifft, so ist ihre Übersichtlichkeit besonders dadurch erschwert, daß man nicht nur die verschiedensten Bezeichnungen für sie findet, sondern daß auch verschiedenartige Tumoren unter dieser Diagnose beschrieben worden sind, bedingt einerseits dadurch, daß trotz vielfacher und eingehender Untersuchungen der direkte Ausgang und organische Zusammenhang mit dem Mutterboden nicht erwiesen werden konnte, andrerseits dadurch, daß unter dem an und für sich unkorrekten Ausdruck „Verkalktes Epitheliom", der ja eine weitgehende Begriffsbestimmung zuläßt, Geschwülste beschrieben worden sind, die nicht dazu gerechnet werden dürfen.

Von einer allgemeinen Literaturübersicht, wie sie schon von Chilesotti, Murakami und besonders Landau gegeben worden sind, soll hier abgesehen werden, und die verschiedenen Untersuchungsergebnisse werden erst bei dem Versuch sie miteinander in Einklang zu bringen Erwähnung finden.

Wenn bereits wegen der Seltenheit und der noch immer nicht geklärten Stellung die verkalkten Epitheliome Interesse verdienen, so noch um so mehr, als nicht alle unter den publizierten Fällen histologisch genau untersucht sind, und bei der daraus resultierenden Verschiedenheit der Befunde die einheitliche Deutung erschwert erscheint.

Das vorliegende Material entstammt einem dem Pathologischen Institut Breslau zur Untersuchung übersandten Operationspräparat, dessen Überlassung ich Herrn Prof. Dr. Henke verdanke.

Aus der Anamnese sei das Folgende erwähnt: Frau W., 59 Jahre alt, wurde 1919 wegen einer knolligen Geschwulst am Nacken operiert. Histologisch wurde der exstirpierte Tumor nicht untersucht. Im Januar 1927 über fausgroße Neubildung an derselben Stelle der Fascie aufsitzend, auf der Unterlage verschieblich, gut abgegrenzt und leicht ausschälbar. Makroskopisch hat der Tumor als Formalinpräparat eine Größe von 4 : 10 : 8 cm, zeigt die Form einer flachen Ellipse und fühlt sich äußerst derb an. Der Geschwulst sitzen mehrere teils runde, teils polygonale Knollen auf,

die das übrige Niveau nur wenig überragen. Die Haut über ihnen ist etwas gespannt, an ihrer Basis gerunzelt. An dem oberen Pol ist die den Tumor bedeckende Haut usuriert, und die eine der Protuberanzen überragt hier, nach Aussehen und Konsistenz einem kindlichen Humeruskopfe ähnlich, die Oberfläche um $1^1/_2$ cm. Die umgebende Haut legt sich an dieser Stelle wie eine Schnürfurche um die Basis des Knotens. (Fig. 1.) Der Tumor ist allseitig gut abgekapselt und makroskopisch tritt nirgends ein infiltratives Wachstum hervor.

Auf dem Durchschnitt hat die Geschwulst einen alveolären aus einzelnen Parenchymnestern bestehenden Bau, und wird durch das Balkennetz eines straffen fibrösen Gewebes, welches von der Kapsel nach dem Inneren zieht, begrenzt. Das Parenchym weist reichlich leuchtend weiße Einlagerungen auf von kalkartiger Beschaffenheit. Im Zentrum der größeren Knollen befindet sich eine dunkel-braunrot verfärbte nekrotische Masse, die an manchen Stellen ausgefallen zu sein scheint, so daß kleine Hohlräume entstanden sind.

Zur mikroskopischen Untersuchung wurde das Material zum größten Teil entkalkt, in Formalin und Zenker'scher Flüssigkeit fixiert, in Zelloidin und Paraffin eingebettet. Von den nicht entkalkten Stücken wurden Gefrierschnitte angefertigt. Gefärbt wurde mit Hämatoxylin, Eosin, Hämalaun, van Gieson, Sudan III, Mallory, Gram, Elastika, Tänzer-Unna, auf Hämosiderin und Kalk nach Kassà.

Auch mikroskopisch zeigt die den Tumor bedeckende Haut keine pathologischen Veränderungen. An einigen Stellen, besonders über den erwähnten Protuberanzen, ist sie verdünnt; die Reteleisten sind flacher und etwas breiter, jedoch ist auch an diesen Partien die Fortsetzung der einzelnen zusammenhängenden Epithellagen, besonders der deutlich pigmentierten Basalzellenschicht erkennbar; die Zellen der unteren Epithellagen haben nur eine gewisse Deformierung im Sinne der Abplattung erfahren. Die Papillen des Coriums weisen ganz regelmäßige Verhältnisse auf und sind höchstens über einem der etwas stärker hervorragenden Knollen verkürzt, eingeengt oder flach. Da und dort liegen im Corium kleine perivaskuläre Lymphozyteninfiltrate. Die Haarbälge sowie Talg- und Schweinsdrüsen sind weder in abnormer Zahl vorhanden, noch weisen sie im Einzelnen ein von der Norm abweichendes Verhalten auf. Daneben ziemlich viele Chromatophoren in den oberen Schichten des Choriums, hie und da um die Gefäße angeordnet. Die Gefäße der Subkutis sind nicht vermehrt.

Der Tumor selbst ist vollkommen in der Subkutis gelegen. Seine Hauptmasse wird durch die Parenchymnester gebildet, die runde, ovale, auch viereckige Form haben und gegen das Stroma hin größtenteils gut abgegrenzt sind. Die Zellen bilden an der

Berührungstelle mit dem Bindegewebe meist eine kontinuierliche Lage palisadenartig angeordneter, kubischer, fast zylindrischer Zellen und bestehen durchweg aus wenig differenzierten Zellen nach dem Inneren hin von ovaler oder mehr platter Form mit wenig Protoplasma. Infolge des Chromatinreichtums ihrer ovalen oder länglichen, meist zentral gelegenen Kerne, färben sie sich recht intensiv.

Innerhalb der Zellnester bemerkt man bisweilen differenziertere Zellen mit reichlichem Protoplasma und bläschenförmigen Kernen, die rein morphologisch betrachtet, ganz den differenzierten Zellen der Haut entsprechen und auch Interzellularbrücken erkennen lassen. Kernteilungsfiguren sind nur sehr selten zu treffen.

Je nach ihrer Größe zeigen die Parenchymnester verschiedenes Verhalten. Die kleineren haben das Aussehen solider Krebszapfen ohne jedwede regressive Veränderungen im Zentrum. Ganz anders ist das Aussehen der größeren Alveolen. Die äußersten Epithellagen weisen ein den Zellen der kleineren Nester analoges Verhalten auf; außer dem Befund an Stachel- und Riffzellen beherrschen hier die verschiedensten Arten regressiver Methamorphosen, die das Innere ausfüllend, verschiedene Größe und große Mannigfaltigkeit aufweisen, das mikroskopische Bild. Manchmal haben sie eine dem Epithelkomplex ähnliche Gestalt und liegen zur Oberfläche konzentrisch, haben im Vergleich zu den Parenchymnestern nur geringen Umfang; manchmal sind sie sehr groß und nehmen beinah die ganze Alveole ein, so daß nur noch ein mehr oder weniger schmaler Zellsaum am Rande vorhanden ist; zum Teil liegen sie exzentrisch bis zur Peripherie reichend.

Gebildet werden diese nekrotischen Massen größtenteils von den Parenchymzellen, die unter Erhaltung ihrer Konturen und Lagerung zu einander abgestorben, verhornt sind, oft mit einem schmalen Spaltraum dazwischen, in welchen feine Interzellularbrücken sichtbar sind; meistenteils liegen sie aber dicht aneinander. Den ganzen Vorgang kann man im mikroskopischen Bilde an mittelgroßen Nestern verfolgen; nach außen liegen Zellen mit noch erhaltenem Kern ohne wesentliche Merkmale einer Schädigung; diese können sogar nach anderen Färbemethoden noch intakt erscheinen, weisen aber nach Mallory bereits in ihrem Inneren kleine gelbliche Körnchen auf; nach der Mitte zu Zellen, in denen der Kern oder Reste ebenfalls noch sichtbar sind, wenn auch nicht mehr so gut; im Zentrum ist die Konfiguration der Zellen auch noch erhalten, zum Teil sind sogar Kernschatten zu finden, ja innerhalb der toten Massen liegen gebliebene nicht geschädigte Zellelemente können wieder zur Wucherung kommen und kompakte Knollen bilden. Neben diesen Zellkomplexen treten aber auch plumpe lamellöse, grobgeschichtete Züge in Erscheinung mit angedeuteter Kompression. Nach van Gieson-Orange färben sich diese Teile bräunlich-gelb, nach Mallory rötlich-gelb.

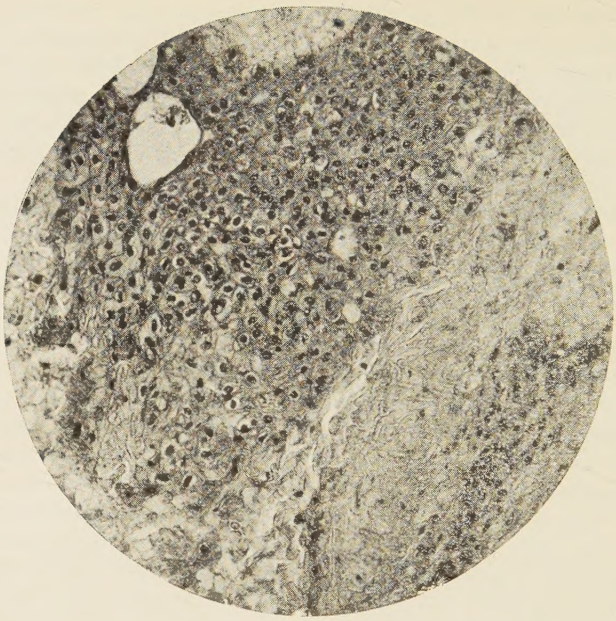

Figur 1

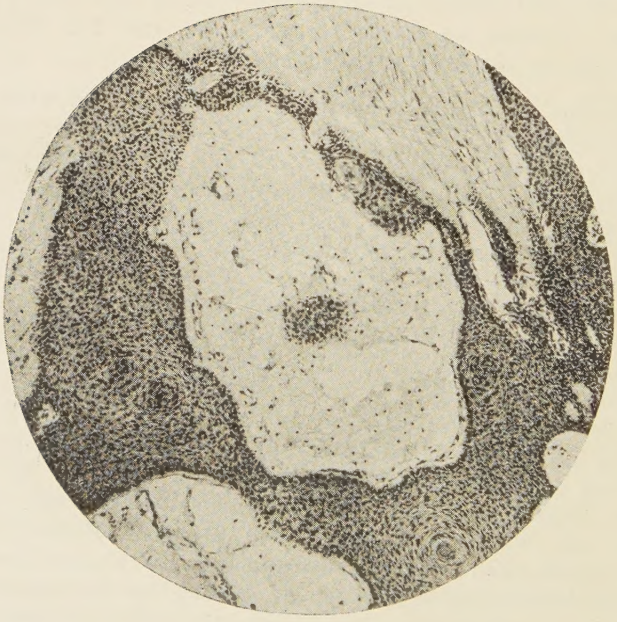

Figur 2

Während der größte Teil dieser hornig degenerierten Partien ein diffus nekrotisches Aussehen hat und eine gleichmäßig gefärbte Fläche darstellt, sind auch echte Hornperlen vorhanden, wenn auch weit seltener. Sie liegen in den verschiedensten Größen sowohl im Zentrum wie an den peripheren Teilen der einzelnen Zellnester, zeigen die typische Schichtung und Kompression, färben sich an Präparaten mit Formalin vorbehandelt nach Mallory goldgelb, nach van Gieson hell-gelb, und sie allein geben auch eine unzweideutigen negativen Ausfall der Ernst'schen Reaktion. Gewöhnlich sind auch in ihrer Umgebung reichlich Eleidinkörner zu sehen.

Außer wenigen vollständig verfetteten kernlosen Zellen treten nach dem Zentrum der Alveolen zu solche mit reichlichen tropfigen Einlagerungen, die sich mit Sudan III intensiv färben, hervor.

Bemerkenswert erscheint, daß innerhalb des Epithels nicht selten von vielfach abgeplatteten Zellen umgebene mehr oder weniger regelmäßige Hohlräume zu sehen sind. Verfolgt man das Entstehen dieser Cysten, so erkennt man, daß sich das Epithel an denjenigen Stellen, wo sie gebildet werden sollen, zuerst verdickt und eine konzentrische Anordnung annimmt. Die Zellen als solche degenerieren nicht direkt, sondern die zentral gelegenen Epithelien erfahren erst eine Differenzierung zu plasmareichen Zellen vom Charakter der Talgdrüsen- oder Hornzellen, und diese machen dann eine talgartige oder parakeratotische, resp. kolloide Degeneration durch. In Fällen, wo sie schon eingetreten ist, und die Cysten nach Sudan rotbraun bzw. nach van Gieson gelbrot gefärbte Massen enthalten, kann aus diesen auf das Entstehen der Hohlräume geschlossen werden.

Andererseits ist noch eine zweite Art von Hohlräumen vorhanden, die von kubischem oder mehr zylindrischem, palisadenartig angeordnetem Epithel begrenzt werden und verschieden geformt sind; doch diese sollen erst bei der Schilderung des Verhaltens zwischen Bindegewebe und Epithel weitere Erwähnung finden.

Am unveränderten Material tritt an den Parenchymnestern die ausgedehnte Verkalkung hervor. Die mit Hämatoxylin dunkelvioletten Teile der Zellbacken sind aufs Dichteste mit Kalksalzen inkrustiert in Klumpen oder schalenförmig mit ganz unregelmäßigen Fortsätzen. An unvollständig entkalkten Präparaten sieht man in den Zellen größere und kleinere mit Hämatoxylin intensiv sich färbende Körner, die von Keratohyalinkörnchen manchmal schwer zu unterscheiden sind.

In dem Geschwulstparenchym ist auch eisenhaltiges Pigment abgelagert, das wohl von stattgefundenen alten Blutungen herstammt.

Das den Tumor umschließende bindegewebige Stroma ist überall beträchtlich ausgebildet; seine Struktur und der Zellreichtum sind sehr wechselnd. Es ist ziemlich gefäßreich mit vielen leukozytären Infiltraten. Jedoch sind die Gefäße oft verödet, und

das fibrilläre Gewebe ist von homogener hyalinartiger Beschaffenheit mit wenig Kernen, färbt sich nach van Gieson und mit Eosin intensiv rot, bald ist es mehr schleimig-glasig und ist nach van Gieson hellrosa bis gelblich oder gar nicht tingiert. Bei der Weigert'schen Elastikafärbung bemerkt man nur relativ wenig elastische Fasern darin. Verkalkung war nirgends nachzuweisen.

Bemerkenswert für die Beurteilung dieser Neubildungen ist das Verhalten zwischen Parenchym und Stroma. Diese beiden Bestandteile sind in verschiedenen Kombinationen an der Bildung des Tumors beteiligt, bald scharf, bald weniger scharf gegen einander abgegrenzt, wodurch mikroskopisch verschiedenartige Bilder entstehen. Im allgemeinen ist die Grenze scharf, und die Partien, wo sich das Bindegewebe in feineren Strängen oder auch Fibrillensystemen zwischen den Parenchymzellen auffasert, und diese gyrusartige, in den verschiedensten Richtungen gewundene Falten bilden, sind immerhin seltener. Indem nun das ringsum und zwischen den Epithelfalten befindliche Stroma eine schleimige bzw. hyalinartige Umwandlung erfährt oder bereits erfahren hat, entstehen mehr oder weniger cystische Gebilde, doch haben diese nicht so markante Formen wie die aus Epithelien entstandenen, insbesondere nicht, wenn das eingeklemmte Bindegewebe die resisteren elastischen Fasern oder gar Gefäße enthält und nicht so leicht zerfällt. In diesen Fällen lassen sich dann im Detritus mehr oder minder gut erhaltene Gefäße oder elastische Fasern nachweisen. Die Wand dieser Cysten ist auch an der Stelle der Einklemmung unterbrochen und der Übergang des nekrotischen in das unversehrte Stroma bisweilen noch zu erkennen. Nach van Gieson färbt sich dieses Hyalin ungleichmäßig rot bis gelblich, nach Tänzer-Unna und Weigert manchmal rotbraun bzw. schwarzblau. Anläßlich der Beschreibung eines Parotistumors wies schon Herxheimer darauf hin, und Krompecher geht bei der Besprechung der „Histogenese und Morphologie der Mischgeschwülste" näher darauf ein, daß den nach van Gieson geblich gefärbten Hyalin das nach Weigert schwarzblau tingierte entspräche und nekrotisches elastisches Gewebe wäre.

Andrerseits sind diese schleimigen, hyalinen Massen an der Grenze zwischen Parenchym und Stroma auch aus den Geschwulstzellen selbst hervorgegangen, denn an Stellen, wo der Übergang zwischen Epithel und Bindegewebe verwaschen ist, sind noch Kernreste in dem nekrotischen Saum, der der äußersten Zellreihe wie ein Mantel aufliegt, vorhanden, und das Vordringen des Bindegewebes tritt mehr in den Vordergrund.

Über die Bedeutung der Tumoren und deren Stellung im onkologischen System ist viel diskutiert worden. Zu der kritischen Betrachtung des Tumors übergehend wirft sich vor allem die Frage nach seiner Natur auf. Direkte Anhaltspunkte hinsichtlich ihrer Beantwortung liefert uns ein von Thorn beschriebener Fall; aber

wenn auch im vorliegenden Falle trotz eingehender Untersuchungen besonders der Stellen des Tumors, die von Haut bedeckt waren, eine engere Verbindung mit dem Mutterboden nirgends nachzuweisen war, wird man doch bei der histologischen Wertung kaum an seiner epithelialen Natur zweifeln können. Dadurch, daß also die rein morphologische Komponente der Tumorgebilde hier allein den Ausschlag geben muß, wird die verschiedenartige Deutung der verkalkten Epitheliome erklärlich; Stieda konnte bereits unter den damals in der Literatur bekannten Fällen acht verschiedene Diagnosen nennen.

Ausgehend von der Tatsache, daß Parthes in einem Falle der Nachweis des Zusammenhanges der Geschwulstzellen mit Endothelwucherungen gelungen war, nahm er eine ausschließliche Beteiligung der Endothelien an; auch die Denecke'schen Tumoren und andere wollte er als solche auffassen, indem er darauf hinwies, daß konzentrisch geschichtete Kugeln ähnlich den Hornperlen auch in den Psammomen des Nervensystems zu finden seien. Bilke meint, da er in den Perlen eine deutliche lamelläre Struktur nachweisen konnte, daß diese den Cholesteatomen sehr nahe stünden. Perthes betonte, daß echte Hornperlen allein das Produkt epithelialer Elemente seien, während Borst sie auch in Endotheliomen gefunden haben will, ein Umstand, der eine gewisse Verwirrung hervorrief und zur Folge hatte, daß Tumoren von unzweideutigem epithelialem Charakter als Endotheliome angesehen wurden. (Ruotsalainen.) Die Einwände von Perthes, Linser und Walkhoff auf die Folgerungen Deneckes, der auf Grund der bei der Pikrokarminreaktion sich einstellenden Gelbfärbung der entkalkten Epithelmassen glaubte, daß der Verkalkung immer die Verhornung vorausgehe, sind durchaus berechtigt, da eine derartige Farbreaktion in diesem Falle nicht beweiskräftig sein kann, weil die auch vorhandenen Hyalinsubstanzen sich ebenso verhalten.

Perthes berief sich auf die Ähnlichkeit seiner Fälle mit denen Brauns, jedoch wurden die Braun'schen Endotheliome von Krompecher als Basalzellentumoren, die den Coriumcarcinomen ähnlich sind, sicher gedeutet.

Bilder, wie sie Linser als Endothelwucherungen beschrieben hat, wurden nirgends gefunden. Während in Endotheliomen mehr eine als schlauch- oder röhrenartig bezeichnete Gruppierung platter Zellen vorherrscht, sind die an das Bindegewebe anstoßenden Epithelien doch ausgesprochen kubisch, fast zylindrisch. Übrigens gab auch Perthes nach den drei von Stieda untersuchten Fällen zu, daß man nicht alle diese Gewächse generell für Endotheliome ansehen könne. Linser und Walkhoff mögen vielleicht mit der Annahme Recht haben, daß Kalktumoren der Haut mit den allgemeinen Charakteristika der verkalkten Epitheliome, sowohl epithelialen wie endothelialen Ursprungs sein können, allein ihre verschiedenen Zellarten unterscheiden sie voneinander; und es wäre

durchaus möglich, daß Perthes einen Tumor der zweiten Art vor sich gehabt hat. Die morphologische Ähnlichkeit der die Geschwulst zusammensetzenden Zellelemente und ihrer Produkte mit denen vom Oberflächenepithel der Haut sprechen wohl viel zu viel dafür, als daß man an der epithelialen Natur zweifeln könnte und als Tumor ist er wohl von den Neubildungen zu unterscheiden, in denen zwar ausgedehnte Verkalkung zu Tage tritt, die sich jedoch durch den mikroskopischen Bau von den durch Profileration der Lymphgefäße mit sekundärer Petrifikation entstandenen deutlich abgrenzen.

Traten auch die meisten Autoren von Anfang an für die epitheliale Natur dieser Neoplasmen ein, so blieb ihre speziellere Genese damit noch immer unklar, weil ein direkter Zusammenhang mit dem Plattenepithel der Haut wie gesagt erst in einem einzigen Falle nachgewiesen werden konnte. Die ersten Veröffentlichungen von Wilkens 1858 und Förster erstreckten sich nur auf eine kurze Beschreibung; erst Lücke versuchte den Tumoren eine Stellung im Geschwulstsystem anzuweisen und meinte, daß es sich um eine Entwicklung epithelialer Herde im subkutanen Bindegewebe handle; doch ist dies ein weit dehnbarer Begriff.

Wenn man von embryonalen Keimversprengungen absieht, so können epitheliale Formationen in der Subkutis von der Haut selbst, von den Hautanhangsdrüsen oder den Haarschäften ausgehen. Im Speziellen ist es Barlow, der die Noorden'schen Fälle sowie zwei eigene untersuchte und daraufhin für eine Genese in letzter Hinsicht eintritt und sie zu den Talgdrüsenadenomen (Adenomata sebacea) zählt. Die Ähnlichkeit zwischen beiden ist für ihn sehr weitgehend; zwar konnte ihr Ursprung nicht einwandfrei nachgewiesen werden, doch kommt ein Epithel, wie er es beschreibt, in der Haut nur bei Talgdrüsen vor, und in zwei Fällen von Chenantais sind wie von Noorden hervorhebt, Zellen gefunden worden, die es ziemlich sicher beweisend machen, daß es sich um Talgdrüsenadenome handelte. Die Verallgemeinerung dieser Ansicht für die verkalkten Epitheliome wurde bereits von Stieda widerlegt. Verkalkte Talgdrüsenadenome sind relativ häufig, doch wäre es viel zu weit gegangen, alle diese Neubildungen den Talgdrüsenadenomen zuzählen zu wollen, fussend auf der Tatsache, daß ihre Herkunft noch nicht direkt erwiesen werden konnte.

Die diesbezüglichen Analogieschlüsse sind nur zulässig, wenn eine Differenzierung stattgefunden hat, wie bei Bildungen des normalen Organismus; im vorliegenden Falle also mit Talgdrüsen, wozu Kapsel, schlauchartige Wucherung und Bildung eines vom normalen verschiedenen Sekretes gehören würden (Ziegler, Kauffmann, Henke).

Bei der Untersuchung ergab sich aber kein Merkmal adenomatösen Baues, außerdem waren die Tumorzellen einwandfreie Plattenepithelien und man wird sich trotz der Kapselbildung, die durch die Diagnose eines Adenoms gut geklärt würde, im vorliegen-

den Falle gegen diese aussprechen müssen, denn die Fettropfenbildung innerhalb verschiedener Zellen ist wohl mehr als Degenerationsprodukt als für Sekret anzusehen. (Landau). Ist nachgewiesen, daß eine Geschwulst zu den Talgdrüsenadenomen gehört, so muß sie auch dementsprechend benannt werden und darf nicht mehr zu den verkalkten Epitheliomen gerechnet werden.

Der Befund der Kapsel veranlaßt einen Teil der Autoren, diese Gewächse mit Tumoren ausgehend, vom Belag eines epithelialen Hohlraumes, mit Atheromen oder Dermoiden in Zusammenhang zu bringen. Hierher gehört die Mehrzahl der Fälle von Malherbe und Chenantais um 1881 beschrieben. Sie brachten sie insofern mit Talgdrüsen in generelle Verbindung, als man sich ihre Entstehung von der Kapsel durch papilläre Wucherungen, an denen entlang sich die Epithelzellen entwickelten, vorzustellen habe, und führten zur Stütze ihrer Ansicht die im Inneren zu findende ausgedehnte Nekrose an. Dieser Meinung waren auch Virchow, Klebs, Franke und Ziegler, die sie als aus Atheromen hervorgegangene Carcinome auffaßten und ebenso Ioannowics, allerdings mit der Abweichung, daß nicht die papillären Bildungen, sondern die Bindegewebswucherungen, hervorgerufen durch Rupturen in der epithelialen Wandbekleidung den alveolären Bau bedingen. Auch von Noorden erwähnt diese Entstehungsmöglichkeit, ohne sich jedoch absolut dafür zu entscheiden. Chiari rechnet sie zu den Dermoidzysten.

Allein das kostante Vorhandensein des Stroma spricht bereits gegen die Atheromnatur. Außerdem ist es nicht ein vorwiegend cystisch gebauter, sondern solider Tumor, dessen Epithelien im Inneren zwar nekrotisch sind und sich vom Detritus eines Atheroms wohl unterscheiden. Gegen die Annahme von Virchow, Klebs, Franke, spricht auch der Befund bei tatsächlichen Atherocarcinomen, von denen Borrmann eines beschrieben hat. Diese gehen von den Randpartien aus und wachsen zunächst von der Wand des Sackes ins Innere. Letzterer aber wird bald an einer Stelle durchbrochen, und die Kapsel wird sich nur teilweise und unvollständig lösen lassen, wie es auch Borrmann beschrieb. Bei der Ausschälung platzte die Geschwulst und es entleerte sich breiiger Inhalt. Walkhoff nimmt noch am ehesten die Entstehungsmöglichkeit, die sich Ioannowics vorstellt, an. Wenn diese theoretisch auch durchaus denkbar ist, so ist sie doch praktisch wenig ansprechend, wenn schon die in der Literatur vorliegenden Beobachtungen von Malherbe und Perthes nicht eine Sonderstellung erfahren sollten, wo die Geschwulst zwar ein geschlossenes Ganzes bildete, jedoch keine Kapsel besaß; denn dann müßte eben stets und vielmehr noch bei beträchtlicher Größe ein bindegewebiges Stoma vorhanden sein.

Schwieriger noch wie die Deutung der Zellelemente ist die Entscheidung der Frage, ob Carcinom oder nicht. Aus dem mikroskopischen Befund geht wohl unzweideutig hervor, daß wir es mit

einer Geschwulst von der Struktur des Deckepithels, andererseits aber auch mit einem gewöhnlichen Plattenkrebs zu tun haben. von Noorden zählte sie als erster wegen des alveolären Baues zu den auf eine bestimmte Stelle beschränkten carcinomatösen Neubildungen und erklärte ihre Gutartigkeit damit, daß eine physiologische Schwächung des Gewebes durch rückläufige Veränderungen eingetreten sei, ehe die krebsige Infiltration sich in der Umgebung ausbreiten konnte. Während von Noorden diese Erklärung nur für ein Material gibt, schließt sich ihm Denecke in radikalster Weise an. An Hand von drei Fällen rechnet er alle verkalkten Epitheliome zu den Krankroiden, die nur im Anfang das typische Bild böten, um im weiteren Verlaufe durch die regressiven Metamorphosen immer unkenntlicher zu werden. Weiterhin stützt er seine Ansicht mit dem Vorkommen kleiner Epithelzellhaufen innerhalb der Geschwulstkapsel, die er als Zeichen infiltrativen Wachstums hält. Auch Sokolowsky und Straßberg wiesen auf die Ähnlichkeit mit Carcinomen hin, doch hat letzterer wegen der allseitig guten Abkapselung Bedenken gegen die Carcinomdiagnose.

Ribbert zählt die verkalkten Epitheliome zu den Plattenepithelkrebsen. Weist das pathologisch-anatomische Bild auch Ähnlichkeit mit Plattenkrebsen auf, so spricht doch schon die ganz eigenartige Verhornung, die größtenteils, wie gesagt, nicht in Kernverlust und Schichtung mit Kompression besteht, dann aber auch die Färbungsreaktionen gegen den rein plattenepithelialen carcinomatösen Charakter im landläufigen Sinne.

Auch dem klinischen Verlauf nach sind es doch überwiegend gutartige Tumoren, die durchschnittlich sehr langsam wachsen, keine Metastasen setzen und nach Exstirpation gewöhnlich nicht progredienten Charakter haben, wenn auch über Rezidive von Reverdin, Malherbe, Frey und neuerdings von Gromika berichtet wurden; ob es sich im vorliegenden Falle um ein (um ein) Rezidiv gehandelt hat, war leider nicht zu erfahren. Das Wiederauftreten dieser Tumoren nach operativer Entfernung gehört jedenfalls zu den Ausnahmen, und Bilder, wie sie von Thorn und Gromiko beschrieben worden sind, wo die Geschwulststellen in die Gefäße eingewachsen waren, sind, wenn sie überhaupt zur Erklärung der Rezidive herangezogen werden können, doch sehr selten.

Wie schon hervorgehoben, sind die Tumoren ausgedehnten Transformationen unterworfen, wodurch natürlich ihre histologische Beurteilung erschwert wird, so daß nicht einmal aus dem Verhalten zwischen der alveolären Struktur und dem umschließenden Stroma ohne weiteres bestimmte Schlüsse gezogen werden können. Schon die Kapselbildung für sich gibt nur hypothetischen Aufschluß über ihre Natur. Ist sie eine primäre Anlage, so spricht das unbedingt natürlich gegen Carcinom, mit seinem infiltrativen Wachstum; führt man sie aber wie Perthes auf eine Reaktion des subkutanen Bindegewebes auf die artfremde Geschwulst zurück,

so wird man auch an eigenartige Carcinomrückbildungen denken können. Die endgültige Entscheidung ist natürlich schwer, da Untersuchungen von Anfangs- oder jüngeren Entwicklungsstadien der Tumoren wegen der klinischen Gutartigkeit noch nicht gemacht werden konnten, sondern erst zu einer Zeit stattfanden, wo bereits ausgedehnte Metamorphosen die Deutung des histologischen Bildes erschwerten und nunmehr hypothetische Schlüsse gezogen werden konnten. Im allgemeinen wird die Kapsel als sekundär gedeutet und dadurch zu beweisen gesucht, daß die kleinen Neubildungen nur eine sehr dünne Kapsel haben. Orth wendet sich (Zeitschrift für Krebsforschung Bd. 10) gegen diese Auffassung und meint, daß sie sowohl präforiert sei und deshalb sei auch die Degeneration des Stroma in diesen abgekapselten Tumoren so häufig anzutreffen.

Vereinigt man die mikroskopischen Bilder miteinander, so kann man als Resultat sagen, daß überall, wo das Bindegewebe aus irgendwelchen Gründen geschädigt oder zu Grunde gegangen ist, es zu einer Proliferation des Epithels gekommen ist, wobei es sich jedoch zweifellos um eine der Fläche nach erfolgte kontinuierliche Wucherung der Geschwulstzellen handelt, die sich in ihrem progredienten Wachstum zu den Hautcarcinomen ähnlich verhalten wie ein Adenom zu einem Adenocarcinom. Die fortgesetzte Wucherung bewirkt dann entweder kompakte oder cystische, schlauchartige Bilder an den Randpartien zwischen Epithel und Bindegewebe. An anderen Stellen kann man daran denken, daß infolge der Degeneration der Zellen der äußersten Epithelschicht und der Reaktion des bindegewebigen Stromas dieses dazwischen gewuchert ist und sogar kleine Parenchymnester vom Mutterboden losgelöst hat, die ihrerseits wieder ins Wachstum geraten sind; verfolgt man die Prozesse in der Umgebung dieser Partien, dann wird man auch weniger eine Metastasenbildung in Betracht ziehen können. Faßt man nun das Stroma für sich als sekundär auf, als Reaktion auf den Fremdkörper, eine Ansicht, die man aber nicht beweisen kann, so könnte man auch die verkalkten Epitheliome als wenig differenzierte Carcinome bezeichnen, mit wohlcharakterisierten Wachstumsbedingungen.

Was nun die Tumorzellen und ihre sekundären Veränderungen im Einzelnen betrifft, so ist eine Spezifität der Elemente, wie Malherbe und Chenantais behaupteten, die darauf gerichtet ist, daß dieselben langsam wachsen und leicht absterben und verkalken, abzulehnen; Chilesotti wies bereits darauf hin, daß der Vorgang der Verkalkung rein regressiver Natur sei. Im allgemeinen führte man die Veränderungen auf Zirkulationsstörungen zurück, nämlich, daß die ernährende Gefäßentwicklung zur Zeit des Wachstums nicht entsprechend sei (Landau), oder die Tumorzellen durch infiltrierendes Wachstum die Gefäße zur Verstopfung und Verödung brächten (Thorn), oder man machte endarteriitische Veränderungen in den Gefäßen dafür verantwortlich (Denecke). Neuerdings wird angenommen, daß die Zellen der verkalkten Epitheliome nur anfangs

eine starke Wachstumstendenz zeigen, sie aber später verlieren im Gegensatz zu den Krebszellen (Dubreuilh und Cazenave).

Frey, der die verkalkten Epitheliome insofern mit den Talgdrüsen in Verbindung bringt, als sich das Epithel, das sich zu einer Talgdrüse differenzieren soll, an seinem Tiefenwachstum gehindert und isoliert werde, nimmt an, daß solche aus ihrem Zusammenhang gerissene Zellen später wieder ins Wachstum kommen können und erklärt damit auch die gestörten Funktionen, die der unvollkommenen Horn- und Talgbildung.

Während die Fettropfenbildung mehr als Zeichen der Degeneration aufzufassen ist, ist doch die eigenartige Hornbildung in der Tat sehr auffallend. Eine so ausgedehnte Verhornung scheint schon deshalb unwahrscheinlich, weil die nekrotischen Zellkomplexe ihre mehr kubische Gestalt größtenteils behalten haben, und die lamellären Züge sowie echte Hornperlen in den Hintergrund treten, abgesehen von dem Ausfall der Farbreaktionen. Die Zellprodukte stellen vielmehr sicher eine morphologisch wohl charakterisierte Art dar, die sich durch abnorme physiologische und chemische Qualitäten auszeichnen (Thorn), und es ist wahrscheinlicher, daß, wie vorher schon erwähnt, eine Abart, die von Krompecher beschriebene Parakeratose, vorliegt. Mit der mehr hyalinen Degeneration steht auch die große Neigung zur Verkalkung in besserem Einklang, denn mit der Annahme der primären Zirkulationsstörung ist, wie Frey mit Recht sagt, noch lange nicht die ausgedehnte Verkalkung erklärt, da doch die Epitheliome gewöhnlich nicht zu solcher Kalkablagerung neigen. Es fragt sich nun, ob die Epithelmassen bei ihrer Nekrose nicht Metamorphosen ihrer physikalisch-chemischen Struktur, wie Walkhoff annimmt, durchmachen, deren Ausdruck diese Affinität zum Kalk ist, da von lokaler Kalküberladung des Blutes abgesehen werden kann. Eine Erfassung dieser Stoffe ist natürlich sehr schwer, da uns nur wenige chemische und hauptsächlich nur Färbungsmethoden zur Verfügung sind; ob dabei die Verkalkung nach dem Typus der physikalischen Selektion (Hofmeister, Spiro, Frey), oder durch Bindung des Kalkes an die bei der Degeneration entstehenden hochmolekularen Fettsäuren vor sich geht (Frey), konnte aber noch nicht sicher festgestellt werden. Durch die Arbeit von Doessekker konnten auch nicht alle Zusammenhänge erklärt werden, und eine Sicherheit könnte vielleicht durch spezielle experimentelle Untersuchungen erbracht werden.

Die Entscheidung, ob es sich um epitheliale Keimversprengungen oder Tumoren handelt, die vom Plattenepithel der Haut ausgegangen sind, kann bei der Größe des Tumors auch nur eine hypothetische sein, denn das starre mikroskopische Bild gibt uns zwar über morphologische Einzelheiten Aufschluß, nicht aber über die vitalen Vorgänge, in diesem Falle über die Wachstumsrichtung des Gewächses. Ohne weiteres kann man auch nicht für alle Fälle, wenn ein direkter Zusammenhang mit dem Mutterboden fehlt,

embryonal liegengebliebene Keime verantwortlich machen, da gewiß in einer größeren Zahl von Veröffentlichungen ein Ausgang von Talgdrüsen anzunehmen ist, ohne daß sie entsprechend benannt wurden.

Da bei den verkalkten Epitheliomen eine ausgedehnte rudimentäre Verhornung sowie Verfettung und andere regressive Metamorphosen im Vordergrund des mikroskopischen und makroskopischen Bildes stehen, wird man zunächst an wenig differenzierte Zellen denken, an Tumoren, deren Elemente die spezifische Funktionsfähigkeit in dem Maße verloren haben, wie ihre Proliferationsfähigkeit zugenommen hat. Faßt man die Geschwulstzelle außerdem nicht nur als rein morphologische Einheit auf, sondern legt ihr auch eine funktionell-genetische Bedeutung bei, so könnte man sich rein theoretisch durch vergleichende Morphologie der plasmaarmen, chromatinreichen Zellen, ihrer Anordnung, ihrem Verhalten zum Bindegewebe und ihren Degenerationsprodukten vorstellen, daß die Epidermis und speziell ihre Basalzellenschicht, die ja die Matrix für alle epithelialen Gebilde ist, Geschwülste wie die sogenannten verkalkten Epitheliome bilden kann. Warum sich die einzelnen Zellen manchmal zu Stachel- und Hornzellen differenzieren, oder einer Degeneration anheimfallen und Epithelcysten und Gänge produzieren, regressive und progressive Tendenz zeigen, ist schwer zu sagen. Allenfalls könnte man auf Grund von Ribbert's Arbeiten über Rückbildungen daran denken, daß dieses Verhalten die Folge der schleimigen und hyalinen Degeneration einerseits des Stroma, andrerseits des Epithels selbst ist; oder daß die Wucherung in Girlanden und Gyri, die an Drüsen erinnern, diese nachahmen wollen.

Was die Bezeichnung „Verkalktes Epitheliom" anbetrifft, so ist sie wenig glücklich gewählt. Die Verkalkung ist zwar ein makroskopisch mehr noch mikroskopisch besonders hervortretender Befund, doch läßt er als Vorgang rein regressiver Natur keinen Schluß auf eine Sonderstellung in pathologisch-anatomischer Beziehung zu, und da ja die plattenepitheliale Natur dieser Neubildungen erwiesen ist, so könnte man ihn vielleicht durch die Bezeichnung „Gutartiges Plattenepitheliom" ersetzen.

LITERATUR-ÜBERSICHT.

Aschoff: Verkalkung. Ergebn. d. allg. Path. u. Path. Anat. Lubarsch-Ostertag. Bd. 8, 1904.

Aschoff: Path. Anat. 1909.

Barlow: Das verkalkte Epitheliom. Zit. n. Landau.

Beck und *Krompecher:* Die feinere Architektur der primären Hautcarc. Hamburg und Leipzig 1903.

Borrmann: Das Hautcarc. Zeitschr. f. Krebsf. Bd. 2.

Ders.: Referat über Sarkom und Epitheliom. Lubarsch-Ostertag 1902.

Borst: Geschwulstlehre.

Bilke: Über verkalkte Epitheliome der Haut und Verknöcherung darin. V. A. f. path. Anat. u. Phys. 236, 1921.

Chilesotti: Les Carcinomes calcifiés de la peau (epithél calcifiés) Etude sur un carcinome de la peau, primitif multiple calcifié. Revue médicale de la Suisse romande. Année 24, 1904.

Cornil: Epithéliome lobulé à globes épidermiques avec calcifications et ossifications. Bullet de la Société anat. de Paris 1904.

Chiari: Über die Genese der sog. Atheromcysten der Haut und des Unterhauzellgewebes. Berlin 1891.

Chenantais: De l' Epitheiom calcifié des glandes sebac. Thêse Paris 1881.

Denecke: Beitrag zur Kenntnis der verkalkten Epitheliome. Arb. a. d. path. Inst. Göttingen 1893.

Dubreuilh et Cazenave: De l' Epitheliom calcifié. Etude hist. Ann. de Dermatol et Syphil. I. III. Nr. 6. Zit. n. Gromiko.

Doessekker: Beitrag zur Kenntnis der Kalkablagerung m. spez. Berücksichtigung der sog. verkalkten Epitheliome der Haut. Arch. f. Dermatol. u. Syphil 129, 1921.

Ernst: Über die Beziehung des Keratohyalins zum Hyalin, Virch.-Arch. Bd. 130, 1892.

Drs.: Studium über Path. Verhornung m. Hilfe der Gram'schen Methode. Ziegl. Beitr. Bd. 21, 1897.

Förster: Über eine seltene Form des Epithelialcancroides. Verhandl. d. physik. medic. Ges. in Würzburg, Bd. 10, 1860.

Franke: Über das Atherom, besonders in Bezug auf seine Entstehung von Langenbecks Arch. Bd. 34.

Frey: Das Psammocarc. der Haut m. bes. Berücksicht. seiner Verkalk. Frankf. Zeitschr. f. Path. 24, 1921.

Gromiko: Zur Kenntnis der bösartigen Umwandlung der verkalkten Hautepitheliome. Virch. Arch. f. Path. Anat. u. Phys. 265, I.

Hofmeister: Über Ablagerung u. Resorption von Kalksalzen in den Geweben. Ergeb. d. Phys. Jahrg. 10, 1910.

Kauffmann: Spez. Path. Anat.

Klebs: Handbuch d. Path. Anat. 1896.

Krompecher: Der Basalzellenkrebs. Fischer, Jena 1903.

Ders.: Der drüsenartige Oberflächenkrebs. Beitr. z. Path. Anat. Bd. 28, 1900.

Ioannovics: Ein Fall von verkalkten und verknöchertem Atherom. Zentralblatt für Path. Bd. 12, p901.

Legard: Sur une variété de l' épithéliome de la lèvre inferieure. Arch. général. de méd. T. 16, 1885.

Lücke: Eingebalgte Epithelgeschwülste. Virch.-Arch. Bd. 28, 1863.

Landau: Zur onkologischen Stellung der sog. verkalkten Epitheliome der Haut. Zeitschr. f. Krebsf. 12. 1913.

Levèque u. *Weißbach:* Bullet. Soc. anat. de Paris. 1910. zit. Zeitschr. f. Krebsf. 12, 1913.

Lapointe: Epithéliome seb. calcifié. Bullet. et Mem. de la Soc. anat. An. 82. 1907.

Malherbe: Recherches sur l' épithéliome calcifié des gland seb. Arch. de phys. 1881.

Ders.: Quelques mots sur la classification des tumeurs du genre épithéliome. Arch. génér. de méd. 1885.

Malherbe et Chenantais f. Note sur l' épithéliome calcifié des glandes seb. Prog. méd. Bullet. de la Soc. anat. 42, 1880.

Murakami: Zur Kenntnis der verkalkten Epitheliome der Haut. Arch. f. Dermat. u. Syphil. Bd. 019. 1911.

v. Noorden: Das verkalkte Epitheliome. Bruns Beiträge. III, 1888.

Orth: Zeitschr. f. Krebsf. Bd. 10.

Perthes: Über verkalkte Endotheliome im Unterhautzellgewebe. Beitr. z. klin. Chir. Bd. 12. 1894.

Pilliet: Deux cas d' épithéliome calcifié. Bullet. de la Soc. anat. de Paris. An. 65. 1890.

Reverdin: Epithéliome calcifié, opéré et recidivé. Revue de Chir. An. 21. 1901.

Ribbert: Das Carcinom des Menschen. Bonn 1911.

Rokitansky: Lehrbuch z. Path. Anat. 1885.

Ruotsalainen: Eine eigenartige Stirngeschwulst. Zentralbl. f. Path. 22. 1911.

Sokolowsky: Über eine seltene Form des Epithelialkrebses. Zeitschr. f. rat. Mediz. Bd. 23, 1865.

Straßberg: Über heterotope Knochenbildung. Virch.-Arch. Bd. 203, 1911.

Stieda: Über das verkalkte Epitheliom der Haut. Bruns Beitr. I. 1896. Bd. 15.

Schmauß: Lehrbuch der Path. Anat.

Schwarz: Über Epithelioma papillare. Virch.-Arch. Bd. I, 75. 1904. Zit. nach Murakami.

Thorn: Über das verkalkte Epitheliom. Arch. f. klin. Chir. Bd. 56. 1898.

Virchow: Atherome mit verkalktem Inhalt oder mit wirklich verknöchertem Pericystium. Krankh. Geschw. Bd. 2.

Walkhoff: Ein neuer Fall von verkalktem Epitheliom der Haut. Festschrift f. v. Rindfleisch. 1907.

Wilkens: Über die Verknöcherung und Verkalkung der Haut und die sog. Hautsteine. Inaug.-Dissert. Göttingen. 1858.

Ziegler: Spez. Pthol. Anat. 1889.

LEBENSLAUF.

Ich, *Franz Jupe*, bin geboren am 12. Juli 1901 zu Berlin. 1921 legte ich am Elisabethgymnasium zu Breslau die Abiturientenprüfung ab und war von April bis Oktober als Kadett bei der Reichsmarine in Kiel. Wintersemester 1921 wurde ich immatrikuliert und studierte in Breslau, Freiburg, Breslau, wo ich im Dezember 1926 das Staatsexamen ablegte. Während des praktischen Jahres arbeitete ich am Pathologischen Institut zu Breslau bei Herrn Prof. Dr. med. Fr. *Henke* und an der Medizinischen Poliklinik bei Herrn Prof. Dr. med. *Bittorf*.

Ich bin preußischer Staatsangehöriger.